

Bergarbeiter-Krankenhaus Stollberg  
Pathologisches Institut  
Stollberg (Erzgebirge)

ISA KÜRSCHNER

## Zur Anatomie von *Formica pratensis* RETZIUS, 1783

Morphologische Untersuchungen der sekretorischen Kopfdrüsen  
(Postpharynxdrüse, Maxillardrüse, Mandibulardrüse, Züngendrüse)  
und der am Kopf ausmündenden Labialdrüse

Mit 20 Textfiguren

Die Problematik der Drüsenuntersuchungen bei Ameisen ist heute dadurch gekennzeichnet, daß sämtliche bisher erschienenen Arbeiten mehr oder weniger mit einer Vermutung über die Funktion enden. Dabei widmet man diesen Fragen gegenüber anatomisch-histologischen Darstellungen wohl derzeit die größere Aufmerksamkeit; die neuere Drüsenliteratur zeigt vorwiegend Untersuchungen zur Klärung der Funktion, besonders der Alarmstoff- und Futter-safterzeugung (GÖSSWALD & KLOFT 1956, 1960), während morphologische Arbeiten selten oder nur im Rahmen anderer Aspekte erscheinen.

Ein historischer Überblick zur Erforschung der Drüsen findet sich bei OTTO (1958). Untersuchungen zur Morphologie speziell in der *Formica rufa*-Gruppe liegen vor von OTTO (1958, 1958a), BAUSENWEIN (1960) und EMMERT (1968, 1969). TOLEDO (1967) beschreibt die Drüsen des Kopfes bei *Atta sexdens*. Die Ergebnisse dieser Arbeiten sind teilweise recht unterschiedlich, so daß insgesamt von den einzelnen Drüsen noch wenig sicher markierende Charakteristika bekannt sind. Anatomisch-histologische Angaben sind aber nicht nur entscheidende Faktoren zur Definition eines Organs, sie bilden auch eine wichtige Voraussetzung für spezifische Experimente.

In der vorliegenden Arbeit sollen Anatomie und Histologie der im Kopf mündenden Drüsen von *Formica pratensis* RETZIUS detailliert beschrieben werden. Erst in zweiter Linie wird dort, wo die eigenen Befunde es erlauben oder direkt darauf hinweisen, über eine mögliche Funktion gesprochen.

### Material und Methode

Die zur Untersuchung gelangten Arbeiterinnen von *Formica pratensis* RETZIUS wurden vom Oktober 1967 bis September 1969 ein- bis zweimal monatlich einem Nest aus der näheren Umgebung Stollbergs entnommen. Die Monate November und Dezember sowie Januar und Februar wurden ausgelassen, um Nestschäden zu vermeiden.

Nach Abtöten mit Chloroform kamen die Ameisen für acht Tage zur Fixierung in 70%igen Alkohol. Die Präparation erfolgte im Wachsbecken mit dem Cytoplast bei 50- bis 100facher Vergrößerung. Zur Darstellung spezifischer Strukturen, besonders bei der Labialdrüse, erwies es sich als günstig, frisch getötete Tiere zu untersuchen. Von jedem Tier wurden zuerst die Ovarien anhand eines Schemas von OTTO (1958) einem Entwicklungsstadium

zugeordnet und damit das physiologische Alter eines jeden Tieres bestimmt. Dadurch war es möglich, bei der Auswertung der Ergebnisse die einzelnen Befunde gut zu vergleichen.

Zur Untersuchung der Drüsen wurde dann entweder der Kopf beziehungsweise Thorax in toto in Paraffin eingebettet oder die Drüsen herauspräpariert und eingebettet oder als Totalpräparate weiterbearbeitet. Die Schnittdicke variierte stets zwischen 2,5  $\mu\text{m}$  und 5  $\mu\text{m}$ . Die Färbung erfolgte mit Haematoxylin-Eosin, Azan, Aceton-Scharlachrot, nach VAN GIESON und PAPANICOLAOU bei teilweise maximal verkürzten Färbezeiten. Einzelne Totalpräparate wurden mit Methylenblau angefärbt. Histochemische Nachweise wurden durchgeführt mit der Feulgen- und PAS-Reaktion, sowie spezifischen Schleimfärbungen. Die im folgenden besprochenen Ergebnisse beziehen sich auf eine Färbung mit Haematoxylin-Eosin (HE), sofern nicht eine andere der oben genannten Untersuchungsmethoden angegeben ist. Die von EMMERT (1968) für einige Drüsen vorgeschlagene neue Nomenklatur wurde in dieser Arbeit nicht benutzt.

### Die Postpharynxdrüse

**Makroskopisch:** Die Postpharynxdrüse ist eine paarig angelegte verzweigte tubuläre Drüse. Etwa in der Mitte des Kopfes liegen rechts und links 20 bis 25, 0,2 bis 0,6 mm lange, fingerartige Schläuche, die sich dem Gehirn anschmiegen. Sie bedecken die Corpora pedunculata und seitlich zum Teil die Lobi optici. Einzelne Schläuche führen zwischen den Lobi olfactorii rechts und links vom Oesophagus entlang. Die beiden Drüsenseiten wirken durch diese Anordnung nochmals leicht unterteilt. Sie berühren beziehungsweise überdecken sich zur vertikalen Mittelachse des Kopfes. Die einzelnen Schläuche jeder Drüsenseite münden in einer säckchenartigen Erweiterung. Diese wiederum steht durch die Spinae des Plättchens, die so gestaltet sind, daß sie eine schmale Röhre bilden, in Verbindung mit dem Oesophagus.

Die von EMMERT (1968) im Rahmen einer der Postembryonalentwicklung gewidmeten Arbeit gegebene Beschreibung der imaginalen Mündungsverhältnisse kann unter diesen Aspekten nicht bestätigt werden. Beide Drüsenseiten wären nach dieser Darstellung mit dem Pharynx fest verwachsen. Tatsächlich sind sie, wie zahlreiche Präparationen bewiesen, um die Spitzen der Spinae beweglich. Die Drüsenschläuche sind von intensiv gelber Farbe, sehr zart und durchsichtig. Bei fixierten Tieren finden sich auch alle Übergänge von gelb bis weiß, wobei die Schläuche ihre Transparenz verlieren.

**Histologisch:** Die Wand der Drüsenschläuche wird gebildet von einer äußerst feinen, kernlosen, rosafarbenen Basalmembran, der ein einschichtiges, kubisches Epithel angeheftet ist. Die runden Zellkerne enthalten mehrere, radiär angeordnete, dunkelblaue Körperchen und einen Nucleolus. Das rosafarbene Plasma ist feingranuliert und besitzt teilweise dunkelrosa bis violett gefärbte Bezirke sowie eine mehr oder weniger starke Vakuolisierung. Dieses Epithel wird zum Lumen der Schläuche hin von einer ebenfalls rosafarbenen Intima begrenzt. Zwischen Epithel und Intima befindet sich ein feiner Spalt, der je nach dem Zustand, in dem sich die Zellen befinden, der Zellschicht anliegt oder zum Lumen erweitert ist. Der Übergang der Schläuche in die säckchenartige Erweiterung und diese selbst bestehen aus Zylinderepithel mit kleineren Zellkernen.

Die Wand der Säckchen imponiert als hauchzartes, kleine chitinöse Höckerchen tragendes Häutchen.

Die bisherigen Untersuchungen des Drüsenepithels beschränkten sich auf eine Messung der Epithelhöhe und verschiedener Kerngrößen. Spezifische Strukturveränderungen wurden noch nicht beschrieben.

Nach den vorliegenden Präparaten durchläuft das funktionstüchtige Drüsenepithel im Zeitraum von Sekretproduktion bis Sekretausschüttung und einer Ruhepause verschiedene Stadien. Im folgenden wird versucht, die einzelnen Stufen des Sekretionsprozesses morphologisch darzustellen:

*Stadium 1:* Kern mit 6—8 deutlich erkennbaren, radiär angeordneten Körperchen und einem meist zentral liegenden Nucleolus; Kernstruktur weitmaschig; Kern oft von einem

perinucleären Hof umgeben. Plasma hellrosa gefärbt, wabig strukturiert, teilweise vakuolisiert; Zellgrenzen gut erkennbar; Kern-Plasma-Relation ca. 1:5.

*Stadium 2:* Kern wird dunkel, kompakt, Kernstruktur nicht mehr zu erkennen; Tüngierung teilweise so stark, daß die Kerne schwarz aussehen. Plasma intensiv rosa gefärbt, um den Kern dunkelrosa.

*Stadium 3:* Die dunklen Kerne werden größer. Die kleinen Körperchen treten erst weniger, nach weiterem Wachsen wieder deutlich hervor. Das Plasma ist dunkelrosa gefärbt, oft rosettenartig um den Kern vakuolisiert und enthält eosinophile (lumenwärts) und basophile (distal) feingranulierte Bezirke. Das Plasma vergrößert sich sehr stark zum Lumen der Schläuche hin (= Zwischenraum gefüllt). Kern-Plasma-Relation ca. 1:3.

*Stadium 4:* Der erweiterte Kern kollabiert, nachdem der Raum zwischen zentralliegendem Nucleolus und den kleinen Körperchen frei geworden ist (eine Substanz durch die Kernmembran ins Zellplasma gelangt ist?). Übrig bleibt ein kleiner, oft punktförmiger Restkern mit nur 2–3 kleinen, dunkelblauen Körperchen. Das Plasma ist hellrosa gefärbt und teilweise streifig strukturiert. Kern-Plasma-Relation ca. 1:10.

*Stadium 5:* Zu den 2–3 Körperchen im Kern kommen einige winzig kleine dazu, die in einem nunmehr leicht vergrößerten Kern liegen und sich zur normalen Größe heranbilden. Der Kern enthält nun wieder 6–8 radiär angeordnete kleine Körperchen und ist wiederum in der Lage, sich zu beladen und ein dunkler Kern zu werden.

Außerdem wurden vereinzelt Zellen mit intensiv orangerotem Plasma gefunden. Der Kern dieser Zellen ist in der Regel homogen dunkelblau gefärbt und ohne erkennbare Struktur.

Stadium 1 und 5 entsprechen etwa der Ruhepause, Stadium 2 und 3 der Sekretproduktion und Stadium 4 entspricht der Sekretauusschüttung. Im Prinzip betrifft dieser Rhythmus alle Zellen. Es befinden sich aber weder innerhalb einer Drüse noch eines einzelnen Schlauches stets alle Zellen im gleichen Zustand. Meist finden sich neben einer überwiegenden Anzahl Zellen in einem bestimmten Stadium auch alle Stufen des gedachten Sekretionsprozesses (Fig. 1).

Außer diesen durch die Sekretion bedingten rhythmischen Veränderungen der einzelnen Drüsenzellen zeigt das gesamte Organ morphologisch nachweisbare Unterschiede hinsichtlich des physiologischen Alters der Individuen. Die Drüsenbefunde wurden nach den von OTTO (1958) beschriebenen Ovarentwicklungsstadien zu charakteristischen Gruppen zusammengefaßt und diese untereinander verglichen. Aus den vorliegenden Ergebnissen resultiert nun folgender Befund: Die Postpharynxdrüsen sehr junger Individuen sind zunächst bei jedem Tier etwa gleich ausgebildet. Das Drüsenepithel im Ovariolenstadium J ist anfangs sehr flach. Es wird innerhalb eines Zeitraumes höher und befähigt, Sekret zu produzieren. Dabei werden in einer Drüse oder einem Schlauch nicht alle Zellen gleichzeitig aktiv. Auffallend häufig finden sich Zellen im Stadium 2 des schon beschriebenen Sekre-

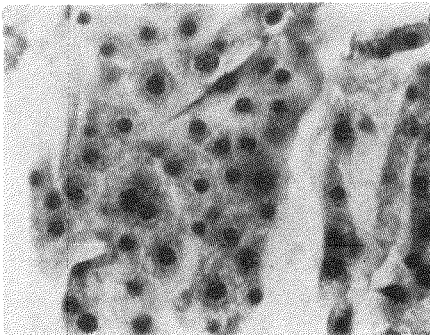


Fig. 1.  
Postpharynxdrüse: V-Stadium, Drüsenzellen in verschiedenen Sekretionsphasen, HE, Vergr. 250fach

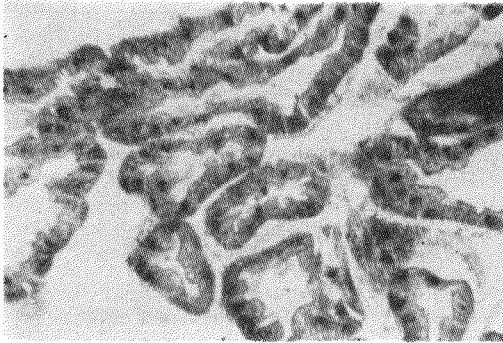

Fig. 2. Postpharynxdrüse:  
V-Stadium, HE,  
Vergr. 250fach

tionsprozesses. Daneben existieren aber auch alle anderen Stadien. Die Befähigung zur Sekretproduktion steigert sich mit zunehmendem Alter und erreicht im Stadium  $E_3$  und V ihren Höhepunkt.

Die Drüsen von Tieren im Ovariolenstadium  $E_1$  bis  $E_3$  zeigen neben allen Stadien des Sekretionsprozesses vermehrt Zellen im Stadium 2 und 3.

Im Ovariolenstadium V finden sich neben Zellen im Stadium 2 und 3 vermehrt Zellen im Stadium 4 und vereinzelt im Stadium 1 und 5 sowie Lücken zwischen den Zellen und „kernlose“ Zellen (Fig. 2). Die Rückbildungsstadien  $R_1$  bis  $R_3$  ähneln alle dem Stadium V mit zunehmend häufiger auftretenden kernlosen Zellen und Zellzwischenräumen. Diese Zwischenräume könnten mit vorschreitender Rückbildung auftretende Fettzellen sein, deren Inhalt bei der histologischen Einbettung gelöst wurde.

Bei einem Ovariolenstadium D schließlich zeigen die Postpharynxdrüsen eine deutliche Vermehrung der kernlosen Zellen und Zellzwischenräume. Daneben finden sich meist Zellen im Stadium 1 und 2 bei flachem Epithel (Fig. 3 u. 4).

Der Ausbildungsgrad der Postpharynxdrüsen ist demzufolge in bezug auf das physiologische Alter der Individuen charakteristisch, wobei aber zwischen den einzelnen Stadien keine starren Grenzen vorhanden sind (Tab. 1). Auffällige jahreszyklische Veränderungen konnten nicht festgestellt werden. In einem bestimmten physiologischen Alter ( $E_3$  und V) besitzen diese Drüsen die optimalste Fähigkeit zur Sekretproduktion. Diese Befähigung vermindert sich mit zunehmendem „Alter“ bei gleichzeitig vermehrter Einlagerung von Fettsubstanz in den Drüsenzellen. Obwohl hier der Gedanke einer fettigen Degeneration naheliegt, wirken die Postpharynxdrüsen weder makroskopisch noch mikroskopisch de-

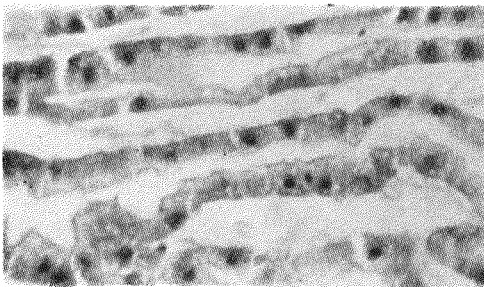


Fig. 3. Postpharynxdrüse:  $R_1$ -Stadium, HE,  
Vergr. 250fach

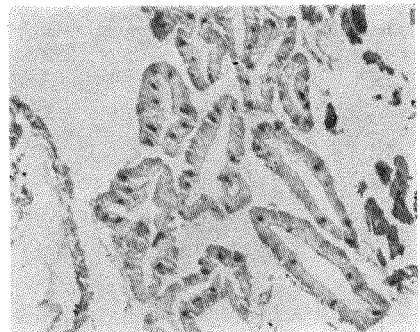


Fig. 4. Postpharynxdrüse:  
D-Stadium, HE, Vergr. 180fach

Tabelle 1: Postpharynxdrüsenbefunde, Auszug, stark vereinfachte Darstellung

Ovarstadien	Nr. des Tieres	Epithel				Kern im Sekretionsstadium					Plasma				Lücken zwischen den Zellen	„kernlose Zellen“		
		flach	leicht erhöht	erhöht	hoch	sehr hoch	1	2	3	4	5	rosa	dunkel-rosa	vakuolisiert			eosinophile/ basophile Bezirke	orangerote Einschlüsse
J	12	x					x					x				x		
	18	x					x					x				x		
	19		x				x					x				x		
	25		x				x					x				x		
	29	x					x					x				x		
E <sub>1</sub> bis E <sub>2</sub>	30						x					x						
	33			x			x					x						
	44				x		x					x						
	54				x		x					x						
	1						x					x						
V	45						x					x						
	4						x					x						
	9						x					x						
	46						x					x						
	2						x					x						
R <sub>1</sub> bis R <sub>2</sub>	4						x					x						
	9						x					x						
	11						x					x						
	21						x					x						
	57						x					x						
D	81						x					x						
	55						x					x						
	56						x					x						
	57a						x					x						
	58a						x					x						
D	76						x					x						
	24						x					x						
	70						x					x						
	74						x					x						
	77						x					x						
D	78						x					x						
	80						x					x						
	81						x					x						

1 wenig beziehungsweise vereinzelt — 2 stark beziehungsweise zahlreich

generiert oder vollkommen inaktiv, was auch BAUSENWEIN (1960) und OTTO (1958) erwähnen. Da diese Fetteinlagerungen durchaus eine spezifische Funktion haben können, deutet ihr Vorhandensein besonders bei R- und D-Stadien entweder auf eine nach dem Wechsel zum Außendienst auftretende zusätzliche Funktion der Drüsen bei gleichzeitiger Verminderung der Sekretproduktion oder auf einen direkten Funktionswechsel hin.

Über die Funktion der Drüse finden sich in der Literatur verschiedene Meinungen. Auf Grund der anatomischen Verhältnisse wird von vielen Autoren eine Bedeutung des Sekrets für den Verdauungsprozeß angenommen (OTTO 1958). BAUSENWEIN (1960) vermutet nach von ihm ermittelten jahreszyklischen Veränderungen ein Mitwirken der Drüse bei der Brutpflege. NAARMANN (1963) deutet die hohe Radioaktivität der Drüse während verschiedener Experimente mit  $p^{32}$ -markiertem Futter als eine maßgebliche Beteiligung bei der Erzeugung des Futtersaftes.

Wie die eigenen Befunde zeigen, besteht nicht nur eine Beziehung zum Verdauungstraktus schlechthin, sondern die Drüse ist anatomisch unmittelbar in den Vorgang der Regurgitation eingeschaltet. Dies erlaubt Rückschlüsse auf den Weg des Sekrets und damit Antwort auf die Frage, wann und auf welche Weise das Drüsensekret mit der Nahrung in Berührung kommt. Es soll deshalb hier kurz darauf eingegangen werden.

Der das chitinöse Schlundplättchen verlassende Oesophagus wird bis kurz vor den distalen Kopfkapselrand von einer Hülle umgeben, deren dorsale Seite zunächst die Fortsetzung der säckchenartigen Erweiterungen der Postpharynxdrüsen darstellt. Diese Hülle, die in ihrem weiteren Verlauf aus einer zarten Membran, mit einzelnen, nach distal schmaler werdenden Ringmuskeln besteht, umschließt den Oesophagus aber nicht völlig, sondern läßt dorso-medial einen schmalen Streifen frei. Ein an der dorsalen Kopfkapsel ansetzendes Muskelbündel zieht fächerartig zwischen den oberen Schläuchen der Postpharynxdrüsen hindurch an diesen freien Teil des Oesophagus und verläuft dort als sich verjüngender Längsmuskelzug bis kurz vor dessen Austrittsstelle aus dem Kopf. In diesem Bereich ziehen außerdem zwei rechts und links von der hinteren Kopfkapselwand kommende Muskelbündel zur Hülle des Oesophagus. Diese Muskulatur dient auf Grund ihrer Mächtigkeit sicher nicht nur der Verankerung von Drüse und Oesophagus im Kopf, sondern ermöglicht vor allem die Regurgitation.

Damit ergeben sich zwei Möglichkeiten für den Weg des Sekrets. Entweder wird das Sekret bei der Regurgitation beigemischt, oder es gelangt nach jeder Futterabgabe durch Sog in den Oesophagus und weiter in den Kropf.

Da die Postpharynxdrüse aber kein ausgesprochenes Reservoir besitzt, könnte im ersten Fall bei kurz hintereinander erfolgenden Fütterungen der jeweiligen Nahrungsportion nur ungleich große Mengen Drüsensekret beigemischt werden.

Die anatomischen Befunde verweisen daher eher auf die zweite Möglichkeit. Dazu finden sich auch in der Literatur einige Hinweise, die mit dem oben Gesagten gut übereinstimmen. Nach OTTO (1958) kann das Sekret der in den Oesophagus einmündenden Drüsen durch Sog in den Kropf gelangen und NAARMANN (1963) fand Postpharynxdrüsensekret im Kropf von *Formica*-Arbeiterinnen.

Daraus lassen sich nun folgende, auf die Funktion hinweisende Schlüsse ziehen:

1. Das im Kropfinhalt vorhandene Sekret der Postpharynxdrüse unterstützt die individuelle Verdauung. Dabei könnte, wie es auch von anderen biologischen Systemen bekannt ist, ein (durch entsprechend viele Futterabgaben mit nachfolgender Drüsensekretauschüttung hervorgerufener) Milieuwechsel im Kropf das Öffnen zum Magen hin bewirken.

2. Das Drüsensekret beeinflußt darüber hinaus die Futterverteilung im gesamten Volk, und zwar über den Vorgang der Regurgitation. „Betteln“ und „Anbieten“ erklären sich damit als vegetativ gesteuerte Reaktionen. Untersuchungen oder Beobachtungen zur Futterverteilung bei Ameisen zum Beispiel von GOETSCH (1940) und OTTO (1958), spezielle Versuche mit radioaktiv markiertem Futter von WILSON & EISNER (1957), GÖSSWALD & KLOFT (1960), KNEITZ (1964) und LANGE (1967) vermitteln einen Einblick in die derzeitigen

Kenntnisse zur Futterverteilung und ihrer Ursachen. Die Frage nach dem Einfluß der mit der Nahrung in Berührung kommenden Drüsensekrete auf die Futterverteilung wurde von den genannten Autoren nicht in die Betrachtung einbezogen.

Ganz allgemein bestätigen damit die eigenen morphologischen Ergebnisse derzeit vorhandene Anschauungen zur Funktion dort, wo eine Bedeutung für den Verdauungsprozeß vermutet wird. Inwieweit sich die mit dem Wechsel zum Außendienst auftretenden strukturellen Veränderungen des Drüsengewebes diesem anpassen, werden weitere spezifische Untersuchungen klären. Aspekte zur Brutpflege konnten mit Hilfe anatomisch-histologischer Angaben nicht eruiert werden. Wenn jedoch der Futtersaft pur verführtes Drüsensekret ist, dann muß die produzierende Drüse das Sekret unabhängig vom normalen Fütterungsvorgang abgeben können. Und das ist, wie oben geschildert wurde, gerade bei der Postpharynxdrüse nicht der Fall.

Im Rahmen dieser Untersuchung wurde bei der Präparation am Oesophagus eine weitere, in der Literatur bisher noch nicht beschriebene Drüse gefunden (Fig. 5). Es liegen im Ansatzbereich der von der hinteren Kopfkapselwand kommenden Muskelbündel zwischen diesen und einer den Oesophagus beiderseits begleitenden Trachea zwei ovale, makroskopisch als weiße Knötchen imponierende Gebilde. Histologisch erweisen sich diese als eine paarige, perioesophageal gelegene Drüse mit runden bis leicht ovalen Zellen, deren Kerne mehrere regelmäßig angeordnete dunkelblaue Körperchen enthalten. Die ovalen Knötchen, deren Zellen denen der Postpharynxdrüse ähneln, jedoch etwa dreimal größer sind, münden rechts und links mit einem feinen Gang in den Oesophagus. Diese Drüse könnte damit ebenfalls eine Verdauungsfunktion haben. Wählt man die Nomenklatur nach der Drüsenmündung, so ist sie als Oesophagealdrüse zu bezeichnen.

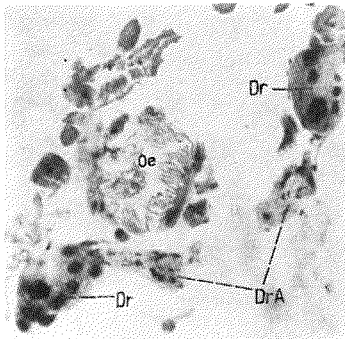


Fig. 5. Oesophagealdrüse: HE, Vergr. 540fach

Oe = Oesophagus,  
Dr = Drüse,  
DrA = Drüsenausführungsgänge

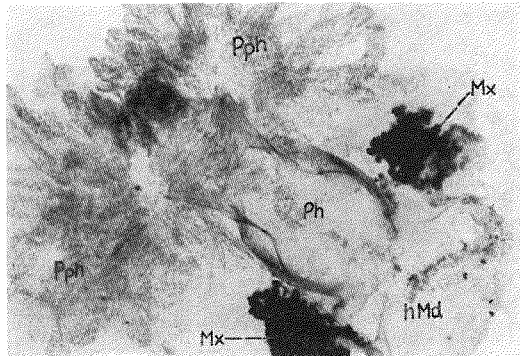


Fig. 6. Pharynx mit Postpharynxdrüse und Maxillardrüse: Totalpräparat, Haematoxylin, Vergr. 60fach

Ph = Pharynx, Pph = Postpharynxdrüse, Mx = Maxillardrüse, hMd = hinteres Mundhöhlengebiet

### Die Maxillardrüse

Makroskopisch: Die Maxillardrüse ist eine paarige Drüse, deren beide Anteile aus büschelartig angeordneten, großen, kugeligen Einzeldrüsenzellen bestehen. Diese befinden sich als lockerer Zellverband rechts und links der Übergangsstelle des häutigen, hinteren Mundhöhlendaches in das Schlundplättchen „in der Nachbarschaft der Infrabuccaltasche“ (Otto). Ihre Ausführungskanälchen ordnen sich zu einem allmählich schmaler werdenden Strang, welcher direkt in die lateralen Bezirke des hinteren Mundfeldes einmündet (Fig. 6). Im Gegensatz zur Postpharynxdrüse liegt die Maxillardrüse tiefer im Kopf. Sie ist auch erheblich kleiner als diese. Die beiden Drüsenseiten berühren sich nicht. Sie sind aber oft-

mals durch Speichergewebe miteinander verbunden. Unfixierte Drüsen erscheinen farblos, fixierte dagegen haben eine weiße bis zartgelbe Farbe und wirken kompakt. Histologisch: Die beiden Drüsenseiten werden gebildet aus zahlreichen (ca. je 200) einzeln liegenden, großen Drüsenzellen (eine Maxillardrüsenzelle entspricht etwa 6–8 Postpharynxdrüsenzellen), deren Plasma wabig bis grobschollig strukturiert und dicht mit dunkelblauen oder violetten Granula beladen ist. Es finden sich vereinzelt auch Zellen mit eosinophilem Plasma sowie netzartige Plasmaverdichtungen und eine mehr oder weniger starke Vakuolisierung. Der Zellkern ist relativ groß und polymorph gestaltet. Er besitzt 1–2 Nucleoli und mehrere dunkelblaue bis violette Körperchen. Einzelne Kerne sind gelappt. Häufig ist der Kern von einem perinucleären Hof umgeben. Die Kernmembran tritt besonders bei Tieren im Ovariolenstadium  $R_2-D$  oftmals als gezackte, rosafarbene Kapsel hervor. Innerhalb jeder Zelle befinden sich außerdem kleine, rosafarbene runde oder streifige Bezirke, die sich als intrazellulärer Sekretgang erweisen, der leicht verschlungen oder in mehreren Windungen um den Kern liegt und häufig bis an die Kernmembran heranführt. Dieser Sekretgang verläßt die Zelle als feines Kanälchen, dessen Wand aus einer dünnen Membran mit locker verteilten, aufliegenden, ovalen bis spindeligen Kernen besteht. Die Sekretgänge benachbarter Drüsenzellen sind untereinander verzweigt und bilden kleine Kanälchengruppen, etwa 5–6 je Drüsenseite. (A. TOLEDO beschreibt 1967 bei *Atta sexdens* 6 Kanälchenbündel). Diese sind buketartig zu einem großen Strang angeordnet und führen zuerst locker (drüsenaher Abschnitt), dann dichter (mündungsnaher Abschnitt) beisammenliegend zu einem Chitintrichter, der an umschriebener Stelle in das hintere Mundfeld einmündet (Fig. 7). Die Gruppeneinteilung bleibt dabei gewahrt, was an Querschnitten kurz vor der Einmündung zu erkennen ist. Zwischen den drüsenahen Abschnitten der Kanälchenbündel und in der Nähe der Drüsenzellen finden sich vereinzelt kleine, runde blutzellenähnliche Zellen.

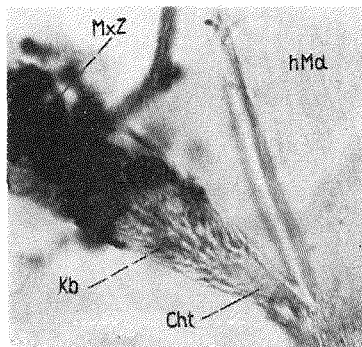


Fig. 7. Maxillardrüsenmündung, Chitintrichter mit Kanälchenbündel: Totalpräparat, Haematoxylin, Vergr. 480fach

hMd = hinteres Mundhöhlegebiet,  
 Cht = Chitintrichter,  
 Kb = Kanälchenbündel,  
 MxZ = Maxillardrüsenzellen

Ein auf die Sekretion bezogener Entwicklungsrythmus wie bei der Postpharynxdrüse konnte bei der Maxillardrüse nicht festgestellt werden. Da sich aber im Hinblick auf das physiologische Alter der Tiere deutliche Veränderungen im Ausbildungsgrad der Zellen zeigen, deutet gerade dieser Umstand auf eine ganz spezifische, innerhalb eines bestimmten Lebensabschnittes zu vollziehende Funktion der Maxillardrüsen hin, nach deren Ablauf die Drüsenzellen verbraucht sind (Tab. 2).

Wie 120 Drüsenbefunde zeigen, besitzen J- bis V-Tiere die funktionstüchtigsten Zellen mit intensiv violett tingiertem granulabeladenem Plasma und einem ebenso stark gefärbten, polymorphen Kern (Fig. 8). Die Aktivität liegt damit physiologisch vorwiegend im Zeitraum der Innendiensttätigkeit. Bei J-Stadien finden sich vereinzelt auch Zellen mit hellrosafarbenem Plasma, wobei es sich um den Beginn der Funktionstätigkeit handeln kann.

Mit zunehmendem „Alter“ zeigen die Zellen typische Involutionerscheinungen: kleine, häufig spindelige, stabförmige oder eingekerbte, dunkelblaue Kerne mit verschwommener Struktur sowie teilweise einer zur gezackten, rosafarbenen Kapsel umgewandelten Kern-



Table 2: Maxillardrüsenbefunde, Auszug, stark vereinfachte Darstellung

Ovarstadien	Nr. des Tieres	Kern			Plasma					vakuoliert	schöllig zerrissen				
		blau	dunkelblau	violett	dunkelviolett	rund	polymorph	hellblau	dunkelblau			hellviolett	violett	granuliert	
J	7	x				x									
	12		x			x							x		
	15		x			x							x		
	25		x			x							x		
	27		x			x							x		
	29		x			x							x		
	32		x			x							x		
	35		x			x							x		
	30													x	
	33													x	
E <sub>1</sub> bis E <sub>3</sub>	43		x			x							x		
	44		x			x							x		
	54		x			x							x		
	1												x		
	45												x		
V	46												x		
	2												x		
	11												x		
	20		x			x							x		
	22		x			x							x		
	57		x			x							x		
	13												x		
	56a												x		
	57a												x		
	6												x		
R <sub>1</sub> bis R <sub>2</sub>	24												x		
	31												x		
	55												x		
	102												x		
	70												x		
	77												x		
	78												x		
D	80												x		
	81												x		
	82												x		
	101												x		
													x		

<sup>1</sup> perinucleärer Hof, <sup>2</sup> sehr klein, <sup>3</sup> mit Kapsel, <sup>4</sup> vereinzelt

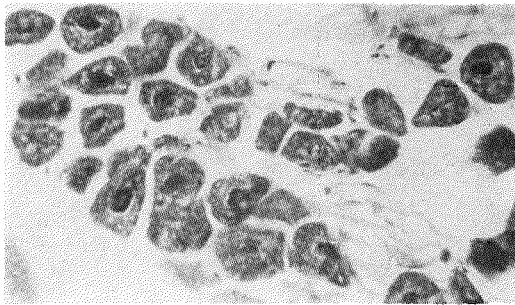


Fig. 8. Maxillardrüsenzellen: V-Stadium, HE, Vergr. 360fach

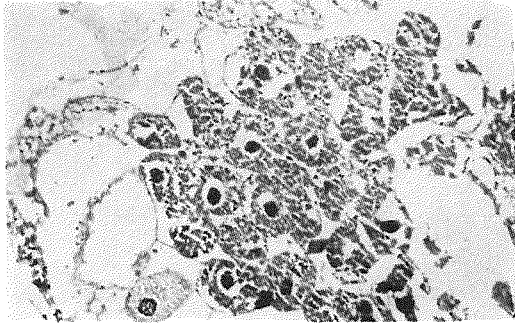


Fig. 9. Maxillardrüsenzellen: D-Stadium, Vergr. 360fach

membran. Besonders auffällig ist bei D-Stadien das netzartige, dabei oft zerrissen wirkende Plasma, das keine oder nur vereinzelt Granula, aber viele freie Stellen enthält (Fig. 9). In einem Fall wurden bei einem  $R_2$ -Stadium sowohl Zellen mit homogenem Kern und hellem, zerrissem Plasma ohne Granula als auch solche mit strukturiertem Kern und dichtem, granuliertem, mit Vakuolen durchsetztem Plasma gefunden. Vereinzelt zeigen auch V- und  $R_1$ -Stadien Involutionerscheinungen. Der Aktivitätsgrad der Maxillardrüse ist somit aus der Plasmafarbtintensität, der Plasmastruktur und der Kernform ersichtlich. Eine absolute Zell- oder Kernvergrößerung konnte nicht festgestellt werden. Dies wird man besonders bei künftigen, spezifischen Untersuchungen zur Funktion berücksichtigen müssen.

Die Funktion ist bisher noch nicht geklärt. BAUSENWEIN (1960) sieht die Drüsenzellen auf Grund ihrer hohen Affinität zu Kernfarbstoffen ganz allgemein als Orte gesteigerter Eiweißsynthese an. OTTO (1958, 1958a) erkannte die Maxillardrüse bei Formiciden und die Pharynxdrüse bei Apiden als homologe Organe und weist auf die Bedeutung dieser Homologie für die Drüsenfunktion hin.

Die eigenen Befunde fügen sich gut in den Homologienachweis ein. OTTO (1958a) schreibt unter anderem über die Pharynxdrüse bei Apiden:

„Ein dünnes Kanälchen von etwa 1–2  $\mu\text{m}$  Stärke verbindet die Drüsenzelle mit dem Hauptkanal, dem es das in der Drüse gebildete Sekret zuleitet“. Und weiter, daß „... sich das Kanälchen zunächst noch ein wenig in die Drüse hinein fortsetzt und dann in ein der Drüsenzelle angehöriges, intrazelluläres Kanälchen mit feingekerbter Wandung übergeht, das mit einigen Windungen vorwiegend in Kernnähe liegt“. Die Kanälchenbündel mit den zugehörigen Drüsenzellen könnten den Pharynxdrüsenlobi der Apiden entsprechen, die bei Formiciden nur in dieser Form vorhanden sind.

Des weiteren sagen die Befunde aus, daß

1. eine absolute Zellvergrößerung bei Funktionstüchtigkeit, wie dies von der Pharynxdrüse der Apiden erwiesen wurde, bei der Maxillardrüse kaum möglich ist, und

2. die Bedeutung der Maxillardrüse bei Formiciden für die mit deren Tätigkeit verbundenen Aufgaben des Einzelindividuums nicht so groß sein kann wie die Bedeutung der Pharynxdrüse bei Apiden.

Die Aktivität dieser homologen Drüsen kann sich demzufolge auch nicht in gleicher Form äußern. Aufschlußreich ist in diesem Zusammenhang eine bekannte Beobachtung, wonach ca. 600 Arbeiterinnen die Versorgung einer Königin mit Futtersaft übernehmen (mündliche Mitteilung Dr. habil. D. OTTO). Damit wird das Futtersaftpenden auf eine sehr große Anzahl Individuen übertragen, so daß die Größe oder Vergrößerungsmöglichkeit der einzelnen Drüsen eine geringere Bedeutung erhält.

Nach der anatomischen Lage und den Kriterien zur Beurteilung der Aktivität ist die Maxillardrüse die einzige der im Kopf mündenden Drüsen, deren Sekret direkt in das Mundfeld gelangt und unabhängig von der Regurgitation abgegeben werden kann. Sie zeigt typische Veränderungen hinsichtlich des physiologischen Alters, die auf eine spezifische Funktion innerhalb eines bestimmten Lebensabschnittes hinweisen. Die mit zunehmendem „Alter“ auftretenden Degenerations- beziehungsweise Involutionserscheinungen wurden bei keiner anderen Drüse gefunden.

Diese Ergebnisse rücken im Rahmen der zur Zeit noch umstrittenen Frage nach dem Ort der Futtersaftproduktion die Maxillardrüse an vorrangige Stelle. Die außerordentlich hohe Affinität der Drüsenzellen zu Kernfarbstoffen unterstützt diese Annahme ebenso wie ein präparatorisch festgestellter Vorgang, wonach beim Spreizen der Mandibeln und Öffnen des Mundes, wie es zum Beispiel beim Füttern geschieht, durch ein Herunterdrücken der Zunge die Labialdrüsenmündung verschlossen wird. Die Labialdrüse kann damit nicht als prädestiniert für die Erzeugung des Futtersaftes angesehen werden, wie es BAUSENWEIN (1960) und GÖSSWALD & KLOFT (1960) beschreiben. Vielmehr weist unter den gegebenen anatomischen Aspekten die von GÖSSWALD & KLOFT (1960) experimentell eindeutig nachgewiesene „Übertragung verschiedener Futterqualitäten bei der Mund-zu-Mund-Fütterung“ direkt auf die Maxillardrüse als Futtersaftdrüse hin.

### Die Mandibulardrüse

**Makroskopisch:** Die paarige Mandibulardrüse liegt im Anschluß an die Mandibelgelenke rechts und links seitlich im Kopf. Sie ist von Muskulatur umgeben, die von den Mandibelgelenken zur lateralen Kopfkapsel zieht. Die Drüse besteht aus mehreren dicht beieinanderliegenden Drüsenzellen, die dorsal kappenartig einer im gefüllten Zustand ovalen Reservoirblase aufliegen. Das Reservoir verengt sich an der dem Mandibelgelenk zugewandten Seite zu einem Abflußrohr, welches direkt in die Mandibel führt (Fig. 10). Die Drüsenzellen

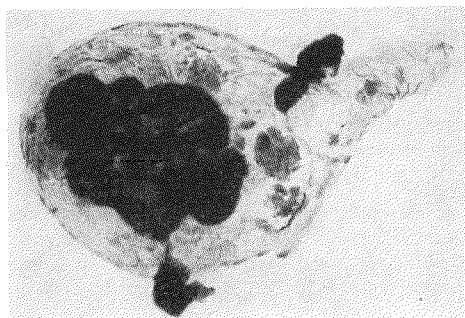


Fig. 10. Mandibulardrüse: Totalpräparat, HE, Vergr. 300fach

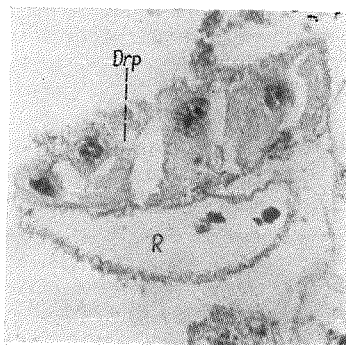


Fig. 11. Mandibulardrüse: HE, Vergr. 375fach

R = Reservoir, Drp = Drüsenpolster

fallen bei der Präparation sofort durch ein rosa- oder orangefarbenes metallisches Glitzern auf, das keiner anderen Drüse im Kopf eigen ist. Das gefüllte, durchscheinende Reservoir zeigt meist eine grünliche Farbe.

**Histologisch:** Die 6 bis 8 Mandibulardrüsenzellen sind die größten der im Kopf vorkommenden Zellen. Ihre Kern-Plasma-Relation entspricht etwa einem Verhältnis von 1:1. Sie ist jedoch variabel und ändert sich, ebenso wie die Kern- und Plasmastruktur im Laufe des Sekretionsvorganges.

Bei einer Kern-Plasma-Relation von 1:1 enthält der runde bis ovale Kern zahlreiche, regelmäßig angeordnete dunkelblaue Körperchen und einen Nucleolus. Das Plasma ist gleichmäßig gefärbt und feingranuliert. Mit zunehmender Aktivität umgibt sich der Kern mit einer violetten Zone, wobei er selbst etwas kleiner, aber dichter wird. Das Plasma dieser Zellen ist rot gefärbt, grob granuliert und mit kleinen und großen Vakuolen durchsetzt. Nach erfolgtem Sekretabfluß wird der Kern wieder etwas größer, oft sehr weitmaschig und langgestreckt.

Die von den Drüsenzellen zum Reservoir führenden kleinen Ausführungskanälchen münden wahrscheinlich als ein größeres Kanälchen in dieses. Die Wand des Reservoirs besteht aus einer im erschlafften Zustand gewellten Intima und einer Matrix mit locker verteilten weitmaschigen Kernen.

Auffällige Unterschiede im Ausbildungsgrad der Drüsenzellen hinsichtlich des physiologischen Alters sind nicht festzustellen. Bei allen Ovariolenstadien finden sich sowohl große, zart-eosinophile Zellen mit aufgelockerten Kernen als auch stets solche mit rotem oder violetter, granuliertem Plasma und dichten Kernstrukturen sowie eine mehr oder weniger starke Vakuolisierung. Das Drüsenreservoir enthält bei allen Stadien Sekretpuren in Form orangefarbener, amorpher Substanz (Fig. 11).

Auf Grund ihrer Mündung und der besseren Ausbildung bei solchen Tieren, die mit dem Nestbau beschäftigt sind, wird der Mandibulardrüse bei Formiciden von vielen Autoren vor allem die Erzeugung von Kittsubstanz für den Nestbau zugeschrieben (OTTO 1958). Nach HAAS (1952) fungiert diese Drüse als Duftorgan.

MASCHWITZ (1964) konnte in ausführlichen Untersuchungen eine Alarmwirkung des Drüsensekrets nachweisen.

Wie die eigenen Befunde zeigen, ist die Funktion der Drüse nicht an einen bestimmten Lebensabschnitt gebunden. Sie wird jedoch entsprechend der anatomischen Situation mit Sicherheit von einer oder mehreren Arbeiten beeinflusst werden, zu deren Verrichtung die Mandibeln nötig sind. Reservoir und Drüsenpolster werden direkt von einigen, die Mandibelgelenke im Kopf verankernden Muskelzügen umgeben. Es ist möglich, daß eine Kontraktion beziehungsweise Erschlaffung dieser Muskulatur eine passive Sekretabgabe aus dem Reservoir bewirkt. Andere, auf die oben genannten vielfältigen Funktionsvorstellungen näher eingehende Aussagen konnten nicht gewonnen werden.

### Die Zungendrüse

Die Zungendrüse liegt etwa in der Mitte der ventralen Kopfhälften. Eine makroskopische, das heißt präparatorisch faßbare Darstellung dieser sehr kleinen Drüse gelang nicht.

**Histologisch:** Die Drüse wird gebildet aus mehreren isoliert liegenden Zellen, die meist in charakteristischer Form beieinanderliegen (Fig. 12). Jede Zelle besitzt ein eigenes Abflußkanälchen. Die Kanälchen aller Zellen sind bukettartig angeordnet und münden nach OTTO (1958) „am Rand des Mundfeldes in der Nähe der Zungenwurzel“. Die eigenen Untersuchungen zeigen bei einigen Drüsen aber auch deutlich die Einmündung in ein kleines Reservoir (Fig. 13), dessen Ausführungsgang dann wahrscheinlich zum Mundfeld führt.

Die kleinen kreisförmigen Zellkerne besitzen 1–2 Nucleoli und mehrere dunkelblaue Körperchen. Sie sind vorwiegend von einem perinucleären Hof umgeben und teilweise randständig gelagert. Das Plasma ist rosafarben, in Kernnähe mitunter violett und ent-

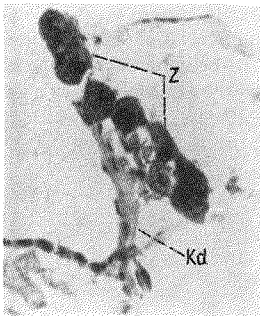


Fig. 12.  
Zungendrüse: HE,  
Vergr. 200fach  
Z = Drüsenzellen,  
Kb = Kanälchenbündel

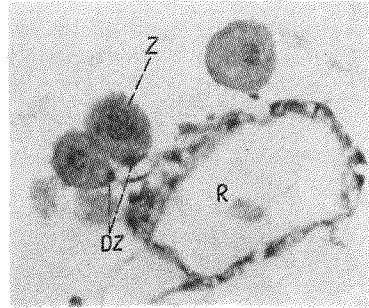


Fig. 13.  
Zungendrüse: HE,  
Vergr. 300fach  
R = Reservoir,  
Z = Drüsenzelle,  
DZ = Deckzelle

hält große und kleine dunkelblaue Granula sowie zahlreiche Vakuolen. Besondere Merkmale der Zungendrüsenzellen sind die dichte, nach außen scharf begrenzte Zellmembran und eine kleine Deckzelle an der Zellbasis, dort, wo das Abflußkanälchen die Zelle verläßt.

Die Abflußkanälchen bestehen aus einer zarten Membran mit kleinen langgestreckten Zellkernen.

Die Zungendrüse ist bei allen Ovariolenstadien etwa gleich ausgebildet. Eine Abhängigkeit ihrer Funktion vom physiologischen Alter besteht damit wohl nicht. OTTO (1958) vermutet, daß das Sekret die Gelenkhäute des Mundes feucht hält. Spezifische Untersuchungen zur Funktion dieser Drüse existieren noch nicht.

### Die Labialdrüse

**Makroskopisch:** Die Labialdrüse ist eine paarig angelegte verzweigte tubulo-alveoläre Drüse. Rechts und links im Pronotum liegen dorso-lateral 10–15 verschieden stark gebogene dünne Schläuche, deren distale Enden jeweils mit einer bläschenartigen Erweiterung abschließen.

Die Schläuche sind verzweigt, teilweise untereinander verschlungen und vereinigen sich etwa an der Thoraxmittelachse zu einem größeren Gang, der nach einer Krümmung um 180° jeweils in ein großes Reservoir einmündet. Die beiden Reservoirs sind gegeneinander abgeplattet. Von ihrem proximalen Teil führt ein dünnes Abflußkanälchen kopfwärts. Beide Kanälchen vereinigen sich und passieren das Gelenk zwischen Kopf und Thorax als ein großer Ausführungsgang, der zunächst unter dem Oesophagus, dann unterhalb des Plättchens und der Infrabuccaltasche verläuft und an der Zungenwurzel mündet.

Die Schläuche, ihre bläschenartigen Erweiterungen und die einzelnen, dem Sekretabfluß dienenden Anteile stellen sich bei unfixierten Tieren durchscheinend farblos, bei fixierten Tieren weiß dar. Die Reservoirs erscheinen stets farblos.

**Histologisch:** Tubuli und Alveoli erweisen sich als die sekretbildenden Abschnitte der Drüse. Die Wand der Tubuli besteht aus einer Basalmembran, einem einschichtigen Drüsen-

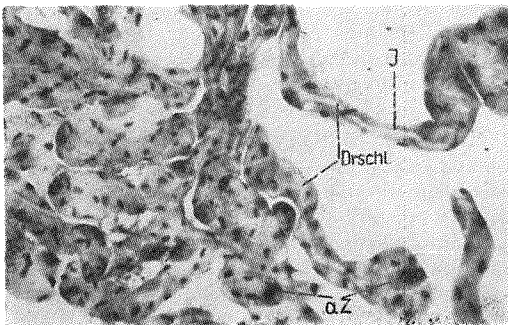


Fig. 14.  
Labialdrüse: Ausschnitt,  
Totalpräparat, HE,  
Vergr. 150fach  
Drschl = Drüsen­schläuche,  
I = Intimarohr,  
aZ = aktive Zellen

epithel und einer scharf abgesetzten chitinösen Intima, die gleichzeitig die innere Begrenzung zum Lumen ergibt und das Abflußrohr bildet. Das Epithel zeigt im Verlauf eines Schlauches vielfältig differenzierte Zellen als Ausdruck einer in Intervallen von Zelle zu Zelle wechselnden Sekretbildung. Es finden sich neben Zellen mit relativ kleinen, runden bis ovalen kompakten Kernen und rosafarbenem vakuolisierendem Plasma stark erweiterte Zellen mit vergrößerten dunkelblauen Kernen und intensiv basophil gefärbtem, stark vakuolisierendem Plasma sowie alle Übergangsformen zwischen beiden (Fig. 14–16).

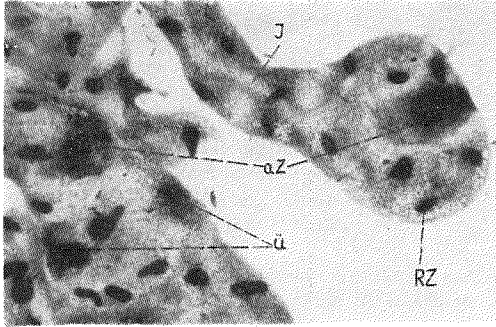


Fig. 15.

Labialdrüse: Ausschnitt,  
Totalpräparat, HE,  
Vergr. 540fach

aZ = aktive Zellen,  
Ü = Übergangsformen,  
RZ = Ruhezelle,  
I = Intimarohr

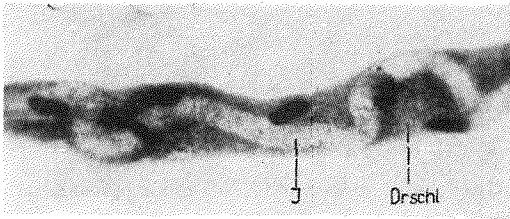


Fig. 16.

Labialdrüsenschlauch:  
Totalpräparat, HE,  
Vergr. 520fach

Drschl = Drüsenschlauch  
I = Intimarohr

Einige Zellen besitzen auffällig kleine Kerne. An Querschnitten erkennt man außerdem eine zwischen Drüsenepithel und Intima befindliche, granulierende und vakuolisierte Zone mit darauffolgender tieferer, grob-blasig vakuolisierter Sekretschicht. Die Intima wird bei Bedarf sekretdurchlässig. Sie besteht dann aus mehreren feinen und feinsten Plasma-Brücken, die filamentähnlich die Sekretpartikelchen ins Lumen befördern. Da niemals alle Zellen eines Tubulus gleichzeitig sezernieren, bleibt die Stabilität der Intima als inneres Abflußrohr stets erhalten.

Das proximale Schlauchende erscheint etwas verbreitert, mit sehr weitem, fast den gesamten Querschnitt erfassendem Sekretrohr. Das Drüsenepithel besteht in diesem Bezirk aus wenigen, sehr flachen Zellen. Wie an Totalpräparaten gut zu erkennen ist, verläuft das innere Abflußrohr in den Schläuchen vielfach gewunden und ist häufig seitlich abgedrängt. In Abständen finden sich kurze, blind endende Abzweigungen. Die großen, intensiv tingierten „aktiven“ Zellen werden stets berührt oder auch teilweise umschlossen. Damit vermag das Sekretrohr auch den Zellen zu folgen, die während des Sekretionsvorganges die Tubuluswand in charakteristischer Weise vorwölben.

Nach den histologischen Befunden wird das Sekret wie folgt gebildet: In den Tubuli werden einige Zellen aktiv. Es entstehen sehr große Zellen, die besonders bei Totalpräparaten gut zu erkennen sind und sich deutlich von den umgebenden Zellen abheben. Dabei vergrößert sich zunächst der Kern, er wird stark basophil. Das Plasma färbt sich intensiver. Gleichzeitig vergrößert sich die gesamte Zelle und wölbt die Tubuluswand nach außen in der Weise, daß die Zelle kappenartig aufzuliegen scheint. Der Kern ist dann häufig in Querschnitten spindelig dargestellt und ebenfalls nach außen gedrückt (Fig. 17). Im Plasma finden sich basophile Granula und Vakuolen. Der Raum zwischen Epithel und Intima er-

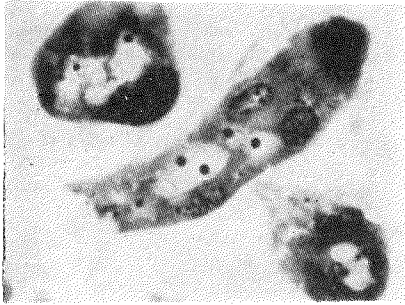


Fig. 17.  
Labialdrüsen­schläuche: HE,  
Vergr. 900fach

weitert sich. Er nimmt das gebildete Sekret auf, welches dann über die durchlässig gewordene Intimawand nach und nach ins Lumen gelangt. In Totalpräparaten sind diese großen und kleinen Sekrettröpfchen, die vor allem basophil, aber auch eosinophil reagieren, gut zu erkennen.

Die eben tätig gewesene Drüsenzelle tritt wahrscheinlich nach jedem erfolgten Sekret­schub in eine Ruhepause ein, wobei sich die Zelle wieder verkleinert und der Kern noch unter seine ursprüngliche Größe zurückgeht.

Die exponierten basophilen, für die Labialdrüse geradezu charakteristischen Zellen stehen damit histologisch im Stadium der höchsten Aktivität. Sie sind die in actio hervortretenden Zellen des Drüsenepithels (basophile Zellen mit Riesenkernen oder Riesenzellen bei BAUSENWEIN, Apicalzellen bei EMMERT).

Neben aktiven Zellen und Ruhezellen finden sich in den Präparaten zahlreiche Übergangs­formen. Ihr Vorhandensein zeigt eindeutig, daß es sich bei allen vorkommenden Zellen um einheitliche, jeweils einen bestimmten Aktivierungsgrad demonstrierende Drüsenepithel­elemente handelt. Dies steht im Widerspruch zur bisherigen Auffassung (BAUSENWEIN, GÖSSWALD & KLOFT, EMMERT), wonach die aktiven Zellen als isoliert neben anderen „übrigen“ Drüsenzellen beschrieben werden.

Zur Versorgung der Drüsenzellen führen feinste Tracheenästchen und hauchzarte, vom peripher angrenzenden Speichergewebe stammende Kapillaren an die Drüsen­schläuche heran. Sie bilden ein Netz feinsten Abzweigungen, welche die einzelnen Schläuche locker miteinander verbinden. Zwischen den Schläuchen liegen in größeren und kleineren Verbänden blutzellenähnliche Zellen (Fig. 18).

Das Epithel des gemeinsamen Sammelkanälchens besteht aus kleineren Zellen mit rundlichen Kernen und eosinophilem, um den Kern häufig kräftiger gefärbtem Plasma. Im Plasma finden sich diffus verteilte, winzige basophile Granula. Die Intima zeigt in regelmäßigen Abständen Konturen eines Taenidiums. Nach einer kurzen Verlaufs­strecke führt das Kanälchen allmählich breiter werdend ins Reservoir, dessen morphologische Struktur jenem ähnelt. Das einschichtige, hexagonale Epithel ist nur gestreckter oder aus­gebreitet. In einigen Präparaten zeigt die Intima feinste untereinander anastomosierende Muskelfasern. Im proximalen Teil des Reservoirs enthalten die Zellen deutlich vergrößerte, langgestreckte oder sichelförmige Kerne mit zahlreichen, regelmäßig angeordneten, dunkel-

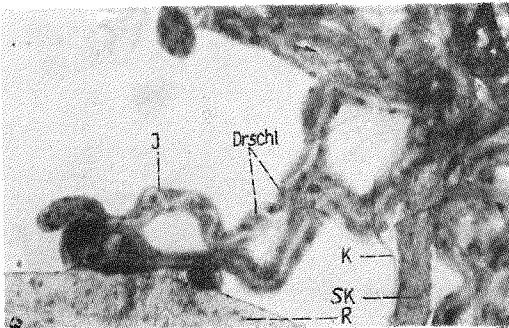


Fig. 18.  
Labialdrüse: Ausschnitt,  
Totalpräparat, PAS-Reak-  
tion, Vergr. 150fach

Drschl = Drüsen­schläuche,  
Sk = Sammel­kanälchen,  
I = Intimarohr,  
R = Reservoir,  
K = Kapillare,  
♣ blutzellenähnliche  
Zellen

blauen Körperchen. Das anschließende Ausführungskanälchen besitzt ein gleichartiges Epithel. Das Plasma der Zellen ist teilweise wolkig granuliert und weist gelegentlich Vakuolen auf. Nach der Vereinigung der beiden kleinen Ausführungskanälchen zu einem großen Ausführungsgang werden die Zellen und Kerne wieder etwas kleiner, entsprechen in ihrer Struktur aber denen der Ausführungskanälchen.

Die Labialdrüse ist damit in folgende morphologisch unterschiedliche Abschnitte gegliedert:

- |                                |                            |                      |
|--------------------------------|----------------------------|----------------------|
| 1. Drüsenschläuche             | } sezernierender Abschnitt |                      |
| 2. Sammelkanälchen             |                            |                      |
| 3. Reservoir                   |                            |                      |
| 4. Ausführungskanälchen        |                            | } ableitendes System |
| 5. gemeinsamer Ausführungsgang |                            |                      |

Innerhalb des ableitenden Systems bestehen histologisch sowohl zum vorhergehenden als auch zum nachfolgenden Organbezirk fließende Übergänge.

Vergleicht man die Befunde von Tieren verschiedenen physiologischen Alters, so läßt sich ein Ansteigen der aktiven Zellen bei Entwicklungsstadien ( $E_2$  und  $E_3$ ) und noch deutlicher im Stadium D erkennen (Fig. 19). Außerdem zeigt sich ein annähernd linearer Anstieg vom Frühjahr bis Herbst (Fig. 20). Dabei ist die erhöhte Anzahl aktiver Zellen als Kriterium für eine gesteigerte Sekretbildung anzusehen. Ebenfalls funktionsbedingt sind eine entsprechende mehr oder weniger starke Vakuolisierung und Granulierung der Drüsenzellen. Bei Innendiensttieren finden sich vereinzelt auch Drüsenschläuche mit starker Vakuolisierung ohne vermehrte aktive Zellen. Ebenso können innerhalb einer Drüse bei allen Ovarstadiums verschieden stark vakuolisierte Schläuche auftreten. Einzelne Schläuche können mehr eosinophil, andere mehr basophil gefärbt sein. Degenerations- oder Involutionerscheinungen wurden nicht gefunden. Die Labialdrüse ist damit in jedem Alter funktionsfähig.

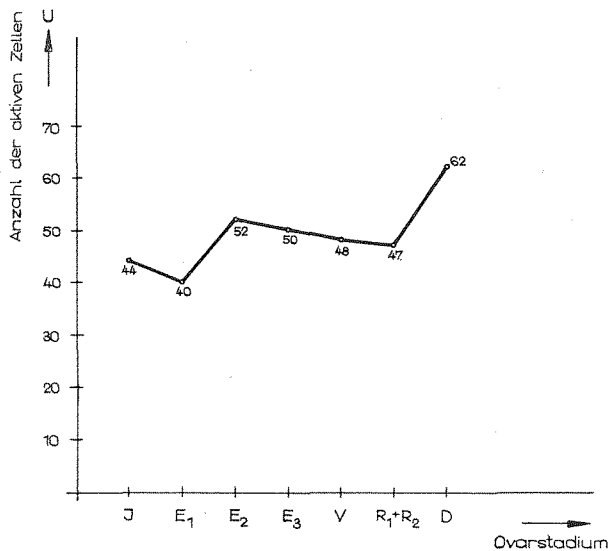


Fig. 19. Die Anzahl der aktiven Zellen in Abhängigkeit vom physiologischen Alter



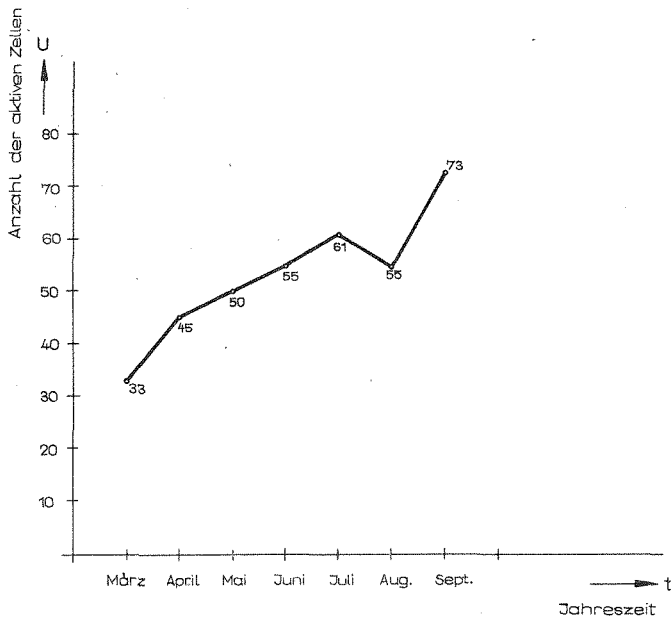


Fig. 20. Die Anzahl der aktiven Zellen in Abhängigkeit von der Jahreszeit

In der Literatur wird sie als Futtersaftdrüse betrachtet. Jahreszyklische und altersmäßige Aktivitätsschwankungen sowie spezifische Zellveränderungen werden von BAUSENWEIN (1960) in dieser Richtung interpretiert, da sie zeitlich mit der Geschlechtstieraufzucht übereinstimmen. GÖSSWALD & KLOFT (1960) gelangen im Rahmen verschiedener Experimente mit radioaktiv markiertem Futter, die nach begonnener Resorption eine besonders hohe und bevorzugte Aktivierung der Labialdrüsenbezirke im Thorax zeigen, zu der gleichen Feststellung. Nach EMMERT (1968 und 1969), der die Postembryonalentwicklung der sekretorischen Kopfdrüsen untersuchte, „scheint es nach wie vor ungeklärt, welche Drüse den kastendeterminierenden Futtersaft produziert“.

Aktivitätsschwankungen innerhalb bestimmter Altersgruppen und Zeitabschnitte wurden in Übereinstimmung mit BAUSENWEIN in den eigenen Untersuchungen ebenfalls festgestellt. Da jedoch einerseits das Verlassen der Quieszenz für jedes Organ als Funktionsanstieg sichtbar werden wird, andererseits als herausragendes physiologisches Ereignis im Spätsommer und Herbst vor allem die Ausbildung des abdominalen Fettkörpers in Frage kommt, kann nicht ohne weiteres eine Beziehung zur Brutpflege als Futtersaftproduzent angenommen werden.

Die Anatomie der Mündungsverhältnisse schließt vielmehr eine solche Funktion aus. Bei der Mund-zu-Mund-Fütterung verdeckt das nach ventral gedrückte Labium den Drüsenausführungsgang. Umgekehrt wird durch ein Hochheben der Zunge die Drüsenmündung frei, wobei dann der Mund fest verschlossen ist. Die in der Literatur beschriebenen und auch in den eigenen Untersuchungen beobachteten typischen Verhaltensweisen beim Einspeicheln der Nahrung während der extraintestinalen Verdauung entsprechen diesem anatomischen Befund. Es wird daher vermutet, daß die Labialdrüse für die extraintestinale Verdauung verantwortlich ist. In diesem Zusammenhang sei auf das von EMMERT (1968) beschriebene, während der Larvalperiode produzierte „larvale Sekret“, welches „mit Sicherheit das Speichelsekret darstellt“, hingewiesen. Die hohe Stoffwechselgeschwindigkeit der Drüse (GÖSSWALD & KLOFT 1960) widerspricht der neuen Funktionsvorstellung nicht. Sie

trifft eher die an ein solches Organ zu stellenden Erwartungen, wie der analoge Befund bei *Apis* zeigt.

Ein spezifischer Enzymnachweis wird zur Zeit in unserem Institut behandelt. Vorerst zeigen PAS-Reaktion und Astrablaufärbung ein positives Ergebnis. Darüber hinaus werden weitere Untersuchungen einer bisher noch nicht im Detail bekannten, sehr eindrucksvollen Verknüpfung von Drüse und begleitendem Speichergewebe dazu beitragen, die auf Grund morphologischer Strukturen möglichen Funktionsvorstellungen zu präzisieren.

Herrn Dr. habil. D. Orto, Eberswalde, verdanke ich wiederum wertvolle Hinweise und die freundliche Durchsicht des Manuskriptes.

### Resultate

Die Ergebnisse der vorliegenden Untersuchung führen im einzelnen zu einer neuen, über den Rahmen bisheriger Kenntnisse hinausgehenden, morphologischen Beschreibung der sekretorischen Kopfdrüsen von *Formica pratensis* RETZIUS. Sie erfassen strukturelle Veränderungen und Verschiedenheiten hinsichtlich des physiologischen Alters und während des Jahreszyklus, die von sich aus eine bestimmte Funktionsvorstellung implizieren.

1. Die Postpharynxdrüse ist eine verzweigte, tubuläre Drüse. Sie mündet in den Pharynx und ist anatomisch unmittelbar in den Vorgang der Regurgitation eingeschaltet. Drüsensekret kann damit nicht unabhängig vom normalen Fütterungsvorgang abgegeben werden. Die Drüsenzellen unterliegen einem Sekretionsrhythmus (Stadium 1–5), der jedoch die Zellen eines Tubus oder einer Drüse nicht gleichzeitig betrifft. Der Ausbildungsgrad der Drüse ist in bezug auf das physiologische Alter charakteristisch: Innendiensttiere zeigen die beste Ausbildung; bei Außendiensttieren finden sich partielle Einlagerungen von Fettsubstanz in den Drüsenzellen, die als zusätzliche Funktion oder Funktionswechsel gedeutet wurden.

2. Die Maxillardrüse besteht aus büschelartig angeordneten Einzeldrüsenzellen mit jeweils eigenem Abflußkanälchen. Das Sekret der Drüse gelangt direkt in das Mundfeld und kann somit unabhängig von der Regurgitation abgegeben werden. Der Aktivitätsgrad der Zellen ist aus Plasmafarbinintensität, Plasmastruktur und der Kernform ersichtlich. Ein auf die Sekretbildung bezogener Entwicklungsrythmus wurde nicht gefunden. Hinsichtlich des physiologischen Alters zeigen sich typische Veränderungen, die auf eine spezifische Funktion innerhalb eines bestimmten Lebensabschnittes hinweisen, nach deren Ablauf die Zellen verbraucht sind: Innendiensttiere besitzen die funktionstüchtigsten Zellen, mit zunehmendem Alter zeigen sich Degenerations- beziehungsweise Involutionerscheinungen, die bei keiner anderen Drüse gefunden wurden.

3. Die Zellen der Mandibulardrüse sind zu einem Polster angeordnete Einzeldrüsenzellen, die kappenartig einem Reservoir aufliegen. Der Ausführungsgang mündet in die Mandibel. Histologisch zeigen die Drüsenzellen keine Unterschiede hinsichtlich des physiologischen Alters. Die Sekretbildung betreffende Zellveränderungen werden beschrieben.

4. Die Zungendrüse besteht aus wenigen, charakteristisch angeordneten Zellen. Sie mündet wahrscheinlich in das Mundfeld. Die Zellen besitzen eine auffallend dichte Zellmembran und eine Deckzelle an der Zellbasis. Die Ausbildung der Drüse ist bei allen Ovarentwicklungsstadien etwa gleich.

5. Die Labialdrüse ist eine verzweigte, tubulo-alveoläre Drüse, bestehend aus morphologisch unterschiedlichem sezernierendem (Drüsenschläuche) und ableitendem (Sammelkanälchen, Reservoir, Ausführungskanälchen, Ausführungsgang) System. Sie mündet unter dem Labium; beim Öffnen des Mundes wird die Drüsenmündung verschlossen. Dadurch kann beim Fütterungsvorgang kein Sekret abfließen. Das Drüsenepithel zeigt vielfach differenzierte Zellen: „Ruhezellen“, „aktive“ basophile Zellen und zahlreiche Übergangsformen zwischen beiden. Die charakteristischen basophilen Zellen stehen im Stadium der höchsten Aktivität. Ihre Anzahl ist bei Entwicklungsstadien (E<sub>1</sub> bis E<sub>3</sub>) und im Stadium D erhöht. Außerdem läßt sich ein annähernd linearer Anstieg der aktiven Zellen von März bis September erkennen. Degenerations- oder Involutionerscheinungen wurden nicht festgestellt.

#### Zusammenfassung

Anatomie und Histologie der sekretorischen Kopfdrüsen (Postpharynxdrüse, Maxillardrüse, Mandibulardrüse, Zungendrüse) sowie der am Kopf ausmündenden Labialdrüse von *Formica pratensis* RETZIUS, 1783, werden unter Berücksichtigung jahreszyklischer und altersmäßiger (physiologisches Alter) Charakteristika beschrieben. Anhand der vorgelegten Befunde wird eine mögliche Funktion der Drüsen erörtert. Derzeit vorhandene Funktionsvorstellungen werden diskutiert.

#### Summary

Anatomy and histology of the secretory glands of the head (postpharyngeal gland, maxillary gland, mandibular gland, lingual gland) and of the labial gland opening at the head of *Formica pratensis* RETZIUS, 1783 are described, including the characteristics of the annual cycle and of the age (physiological age). On the basis of these findings a possible function of these glands is suggested. The current conceptions of their functions are discussed.

#### Резюме

Описываются у *Formica pratensis* RETZIUS, 1783 анатомия и гистология и секреторных головных желез (постфарингиальные, максиллярные, мандибулярные, язычные железы) и лабиальной железы, которая открывается в голове, с учётом годично-циклических и возрастных (физиологический возраст) характеристик. На основе изложенных результатов говорится о возможной функции желез. Обсуждаются имеющиеся в настоящем представления о функциях.

#### Literatur

- BAUSENWEIN, F. Untersuchungen über sekretorische Drüsen des Kopf- und Brustabschnittes in der *Formica rufa*-Gruppe. Acta Soc. Ent. Cechosl. 57, 31—57; 1960.  
 EISNER, T. Proventriculus of ants. Bull. Mus. Comp. Zool. Harvard 116, 439—490; 1957.  
 EMMERT, W. Die Postembryonalentwicklung sekretorischer Kopfdrüsen von *Formica pratensis* RETZ. und *Apis mellifica* L. (Ins., Hym.) Ztschr. Morph. Tiere 63, 1—62; 1968.  
 — Entwicklungsleistungen fragmentierter Labialdrüsen-Imaginalanlagen von *Formica prat.* RETZ. (Hymenoptera). WILHELM ROUX' Archiv 162, 97—113; 1969.

- GOETSCH, W. Vergleichende Biologie der Insekten-Staaten, Leipzig, 1940.
- GÖSSWALD, K. & KLOFF, W. Untersuchungen über die Verteilung von radioaktiv markiertem Futter im Volk der kleinen roten Waldameise (*Formica rufopratensis minor*). Waldhygiene 1, 200—202; 1956.
- Neuere Untersuchungen über die sozialen Wechselbeziehungen im Ameisenvolk, durchgeführt mit Radioisotopen. Zool. Beitr. 5, 519—556; 1960.
- HAAS, A. Die Mandibeldrüse als Duftorgan bei einigen Hymenopteren. Naturwiss. 39, 484, 1952.
- KNEITZ, G. Saisonales Trageverhalten bei *Formica polyctena* FOERST. (Formicidae, Gen. *Formica*). Ins. Soc., Paris, 11, Nr. 2; 1964.
- LANGE, R. Die Nahrungsverteilung unter den Arbeiterinnen des Waldameisenstaates. Ztschr. Tierpsych. 24, 513—545; 1967.
- NAARMANN, H. Untersuchungen über Bildung und Weitergabe von Drüsensekreten bei *Formica* (Hym. Formicidae) mit Hilfe der Radioisotopenmethode. Experientia, Basel, 19, 412—413; 1963.
- OTTO, D. Die Pharynxdrüse der Honigbiene (*Apis mellifica* L.) bei Prowona-Hefe-Nahrung als Pollenersatz. Arch. Geflügelzucht u. Kleintierkde. 4, 209—240; 1955.
- Über die Arbeitsteilung im Staate von *Formica rufa rufa-pratensis minor* Gössw. und ihre verhaltensphysiologischen Grundlagen. Wiss. Abh., 30, Dtsch. Akad. Landwirtschaftswiss., Berlin, 1958.
- Über die Homologieverhältnisse der Pharynx- und Maxillardrüsen bei Formicidae und Apidae (Hymenopt.). Zool. Anz. 161, 216—226; 1958a.
- Die Roten Waldameisen. Neue Brehm-Bücherei, Bd. 293, Wittenberg-Lutherstadt, 1962.
- TOLEDO, A. Histo-Anatomica de glandulas de *Atta sexdens rubropilosa* FOREL (Hymen.). Arg. Inst. Biol. S. Paulo 34, 321—329; 1967.
- WILSON, E. O. & EISNER, T. Quantitative studies of liquid foot transmission in ants. Ins. Soc., Paris, 4, 157—166; 1957.

### Besprechung

**Pflugfelder, O.** Lehrbuch der Entwicklungsgeschichte und Entwicklungsphysiologie der Tiere. Zweite, erweiterte und überarbeitete Auflage. VEB GUSTAV FISCHER Verlag, Jena. 1970; XVI & 428 S., 456 Abb., 17 Tab. Preis 60,80 M.

Der allgemeine Teil beinhaltet die wichtigsten Grundlagen, die für das Verständnis der Entwicklungsgeschichte und -physiologie notwendig sind. Die ungeschlechtliche respektive geschlechtliche Fortpflanzung als eine Grundeigenschaft des tierischen Lebens wird in ihren häufigsten Formen auf 39 Seiten chronologisch charakterisiert. — Der spezielle Teil behandelt, beginnend bei den Moruloidea, die Ontogenie der Tiergruppen in phylogenetischer Reihenfolge an Hand typischer Vertreter. Berücksichtigt werden dabei auch unsere bisherigen Kenntnisse über die chemischen Veränderungen im Organismus. Den Abschnitten folgt eine Auswahl empfohlener Literatur. Einige Bemerkungen über Keimschädigungen durch exogene Faktoren, die postembryonale Entwicklung, historische Informationen der behandelten Wissensgebiete und ein Sachregister bilden den Abschluß. — Die ausgezeichnete, prägnante und didaktische Form der Darstellung hat das Werk seiner Entstehung aus Vorlesungsskripten zu verdanken. Die zweite Auflage (erste 1962) wurde in gelungener Weise erweitert und insbesondere in Hinsicht auf neue Erkenntnisse der biochemischen Prozesse überarbeitet. Das große Seitenformat läßt es zu, daß zeichnerisch biologische Prozesse zusammenhängend und übersichtlich dargestellt werden können. Die zahlreichen Abbildungen (eine Abbildung enthält fast stets mehrere Figuren) wurden mit technisch wenig einheitlichen zeichnerischen Methoden (meist direkte Kopien) angefertigt. Das Buch ist nicht nur Orientierungsgrundlage für alle biologisch ausgerichtete Studienfächer, sondern auch Nachschlagewerk für jeden Zoologen.

OEHLEKE